

# مطالعه هیستوپاتولوژیک الگوهای رایج ضایعات غیر نئوپلاستیک پوست در سگ

علیرضا یوسفی<sup>۱\*</sup>، ایرج سهرابی حقدوست<sup>۲</sup>، رضا صداقت<sup>۳</sup>

## A histopathological study of common patterns of nonneoplastic skin disease in dog

Yousefi, A.R.<sup>1\*</sup>, Sohrabi Haghdoost, I.<sup>2</sup>, Sedaghat, R.<sup>3</sup>

1- Post graduated of Pathology, Faculty of Specialized Veterinary Sciences, Science and Research Branch, Islamic Azad University, Tehran, Iran. (pathosvet@yahoo.com)

2- Department of Pathology, Faculty of Specialized Veterinary Sciences, Science and Research Branch, Islamic Azad University, Tehran, Iran.

3- Department of Anatomy and Pathology, Faculty of Medical Sciences, Shahed University, Tehran, Iran.

Since dermatologic cases are among the most common cases to be presented for veterinary clinicians, skin biopsies have become a routine diagnostic procedure for accurate diagnosis. Based on the reason recognitions of skin lesions is necessary. The purpose of this study was to recognize and determine these patterns and to estimate relative frequency of nonneoplastic skin disease in dogs. 158 skin specimens were collected and have put in 10% buffered formalin. After complete fixation, the specimens were processed through standard paraffin embedding method and were cut for five  $\mu m$  thickness, the samples were stained with Hematoxylin & Eosin and special stains such as PAS, if necessary. The sections were evaluated histopathologically and their basic patterns were determined. Then the data were analyzed statistically. Results showed all the basic patterns of nonneoplastic skin lesions, however prevascular dermatitis pattern was the most frequent type (33%) and vasculitis pattern was the least (1%). In addition, patterns including, Interface dermatitis (13%), Nodular & pustular dermatitis (5%), Atrophic dermatosis (23%), Fibrosing dermatitis (7%) and perifolliculitis, folliculitis, frunculosis (13%) were seen.

**Key Words:** Histopathology, Skin lesions, nonneoplastic patterns, dog

## چکیده

با توجه به این که یکی از شایع‌ترین موارد مراجعات حیوانات کوچک به کلینیک‌های دامپزشکی را بیماری پوستی تشکیل می‌دهد، بیوپسی جهت تشخیص این ضایعات بعنوان یک روش تشخیص روزمره درآمده است. بنابراین شناخت الگوهای هیستوپاتولوژیک ضایعات پوستی ضروری به نظر می‌رسد. هدف از این مطالعه شناسایی و تعیین این الگوها و تخمین فراوانی نسبی بیماری‌های غیرنئوپلاستیک پوستی در سگ می‌باشد.

تعداد ۱۵۸ نمونه پوستی از سگ‌های با رده سنی سه تا پنج سال جمع‌آوری شد. این نمونه‌ها در محلول فرمالین بافر ده درصد قرار گرفتند. پس از تثبیت کامل نمونه‌ها، مراحل آماده‌سازی بافتی، قالب‌گیری با پارافین، برش و رنگ‌آمیزی انجام گرفت. برش‌های پنج میکرومتری با رنگ‌آمیزی H & E و در صورت لزوم با رنگ‌آمیزی اختصاصی PAS رنگ‌آمیزی شدند. در نهایت مقاطع بافتی به لحاظ تغییرات هیستوپاتولوژیک مورد ارزیابی قرار گرفتند و الگوهای پایه‌ای آنها تعیین و فراوانی نسبی آنها بدست آمد. بر روی یافته‌های بدست آمده آنالیز آماری انجام شد. نتایج نشان داد که درماتیت اطراف عروقی بیشترین (۳۳ درصد) و الگوی التهاب عروقی کمترین فراوانی (۱ درصد) را نشان دادند. بعلاوه الگوهای هیستوپاتولوژیک با فراوانی‌های درماتیت مرزی (۲ درصد)، درماتیت ندولر یا منتشر (۱۳ درصد)، پانیکولیت (۳ درصد)، درماتیت وزیکولریا پوستولر (۵ درصد)، درماتوز آتروفیک (۲۳ درصد)، درماتیت فیروزان (۷ درصد) و پری فولیکولیت/فولیکولیت/فرونکولوز (۱۳ درصد) مشاهده شدند.

**واژگان کلیدی:** هیستوپاتولوژی، ضایعات پوستی، الگوهای غیرنئوپلاستیک، سگ

تاریخ دریافت: ۸۸/۶/۱۵ تاریخ پذیرش: ۸۸/۹/۱۱

بسیار شایع می‌باشند. اصولاً این بیماری‌ها را به لحاظ

الگوبندی به الگوی پایه ای تقسیم می‌نمایند. این الگوهای

پایه‌ای عبارتند از:

درماتیت پری وسکولار (Perivascular dermatitis)، درماتیت

مرزی (Interface dermatitis)

## مقدمه

پوست بزرگترین عضو بدن است و بدلیل قابل رؤیت بودن، ضایعات آن جلب توجه می‌نماید. بیماری‌های غیرنئوپلاستیک پوست که عمدتاً ضایعات التهابی پوست را شامل می‌شوند

\* دانش‌آموخته دکترای تخصصی باتولوژی دانشگاه علوم تخصصی دامپزشکی، واحد علوم و تحقیقات، دانشگاه آزاد اسلامی، تهران، ایران. (pathosvet@yahoo.com)

۲- گروه باتولوژی دانشگاه علوم تخصصی دامپزشکی، واحد علوم و تحقیقات، دانشگاه آزاد اسلامی، تهران، ایران

۳- گروه آموزشی علوم تشریح و باتولوژی دانشگاه پزشکی، دانشگاه شاهد تهران، ایران.

بلوکهای پارافینی تهیه شد و با روش رایج هماتوکسیلین و ائوزین و PAS رنگ آمیزی شد و مورد ارزیابی هیستوپاتولوژیک قرار گرفتند. بر اساس تغییرات مشاهده شده الگوهای پایه‌ای ضایعات مشخص گردید و در نهایت فراوانی نسبی هر یک از این الگوها تعیین شد و با استفاده از نرم افزار آماری SPSS مورد ارزیابی آماری قرار گرفت.

برای این منظور پس از جمع‌آوری نمونه‌ها و تهیه مقاطع بافتی و ارزیابی میکروسکوپی این نمونه‌ها، یافته‌های هیستوپاتولوژیک جمع‌آوری و مورد آنالیز آماری قرار گرفته اند. برای تعیین ویژگی هر یک از الگوها از آخرین طبقه بندی الگوهای هیستوپاتولوژیک بیماری‌های غیرنئوپلاستیک پوست که به صورت مشروح در جلد اول کتاب آسیب شناسی جاب، کندی حیوانات اهلی سال ۲۰۰۷ میلادی آمده است استفاده شده است (۸). در این مطالعه تعداد یکصد و پنجاه و هشت نمونه پوستی مورد مطالعه هیستوپاتولوژیک قرار گرفتند که در این بین تعداد یکصد و چهل و چهار نمونه (۹۲ درصد موارد) به روش بیوپسی و چهارده نمونه (۸ درصد موارد) به صورت نکروپسی جمع‌آوری شده‌اند.

در این مطالعه الگوهای رایج ضایعات غیرنئوپلاستیک پوستی در سگ تعیین و فراوانی نسبی آنها تخمین زده شد. در اکثر موارد مشاهدات بالینی ضایعات شامل مورخستگی همراه با قرمزی و خارش بودند که در برخی موارد این ضایعات حالت قرینه داشتند. همچنین تغییرات ظاهری غیر اختصاصی دیگری نیز مشاهده شد که مهمترین آنها شامل ضخیم شدن، هایپرپیگمانتاسیون پوست (Hyperpigmentation)، خونریزی، ادم، اولسراسیون (Ulceration)، نکروز، ندولهای جلدی، وزیکول، پوستول، دلمه، پاپول و پیودرم ثانویه بوده اند. ضایعات در قسمت‌های مختلف بدن بویژه نواحی سر، گردن و پاها مشاهده شدند (۱۶ و ۱۱ و ۸).

وسکولیت (Vasculitis)، درماتیت ندولر یا منتشر (Nodular or Diffuse dermatitis)

درماتیت وزیکولار یا پوستولر (Vesicular or Pustular dermatitis) پیری فولیکولیت، فولیکولیت، فرونکولوز (Peirfolliculitis, Folliculitis, Furunculosis)

پانیکولیت (Panniculitis)، درماتوز آتروفیک (Atrophic dermatoses)

درماتیت فیروزان (Fibrosing dermatitis).

شناسایی این نوع الگوها هم می‌تواند در مورد ضایعات بالینی (ظاهری) و هم در مورد تغییرات هیستولوژیک بکار گرفته شود. همچنین با دانستن الگوهای رایج می‌توان به رهیافتی مؤثر در ارزیابی بیماری‌های پوستی در بسیاری از گونه‌ها از جمله سگ دست یافت (۱۶ و ۱۱ و ۸). به منظور آشنایی با الگوهای رایج هیستوپاتولوژیک ضایعات غیرنئوپلاستیک پوست سگ در این مطالعه طراحی شد. هدف از این مطالعه تخمین الگوهای رایج ضایعات پوستی و تخمین فراوانی نسبی آنها در سگ است.

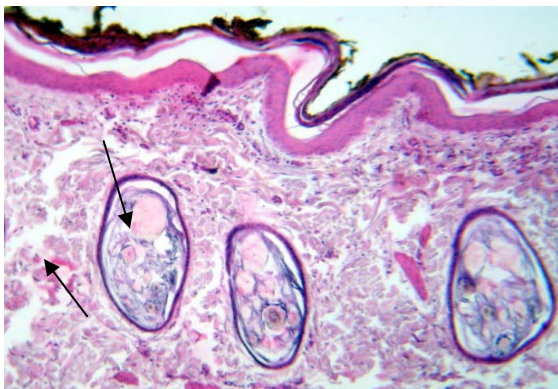
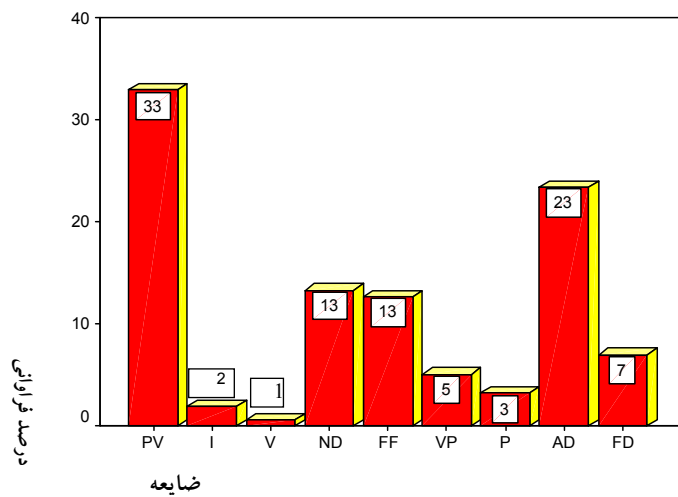
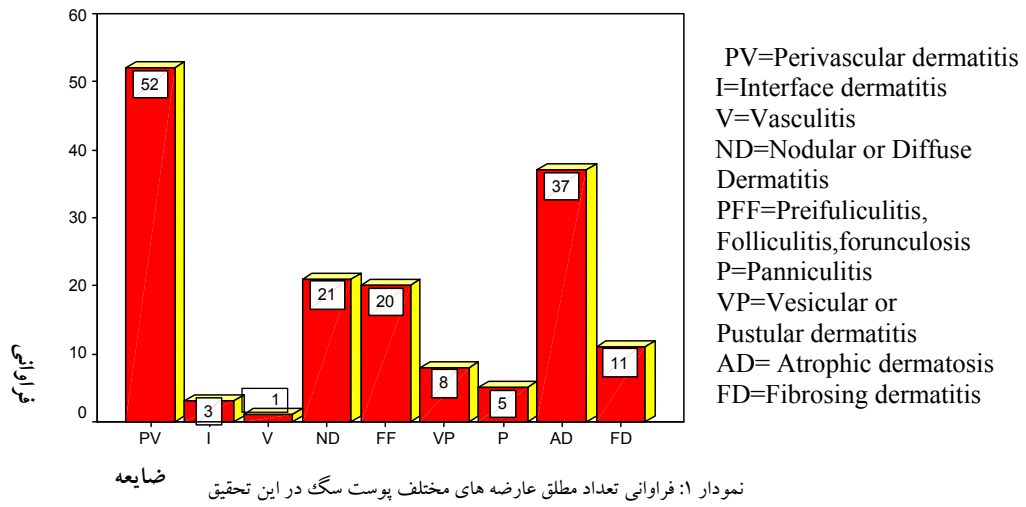
## مواد و روش کار

به منظور انجام این مطالعه تعداد ۱۵۸ نمونه ای به دست آمده چه مشخصاتی بالینی داشتند؟ نمونه بافتی از انواع نژادهای سگ با محدوده سنی سه تا هفت سال و با جنسیت‌ها و سنین مختلف در طی حدود یکسال از اوایل بهار سال هشتاد و شش تا اوایل بهار سال هشتادوهفت از کلینیک‌های مختلف دامپزشکی یا دانشکده‌های دامپزشکی جمع‌آوری گردید. نمونه‌های جمع‌آوری شده سپس در ظروف حاوی فرمالین ده درصد بافر قرار گرفته و فرمالین این نمونه‌ها پس از گذشت مدت بیست و چهار ساعت تعویض گردید. پس از تثبیت، نمونه‌ها به منظور آماده‌سازی بافتی در دستگاه اتونکنیکون قرار گرفته، سپس از آنها

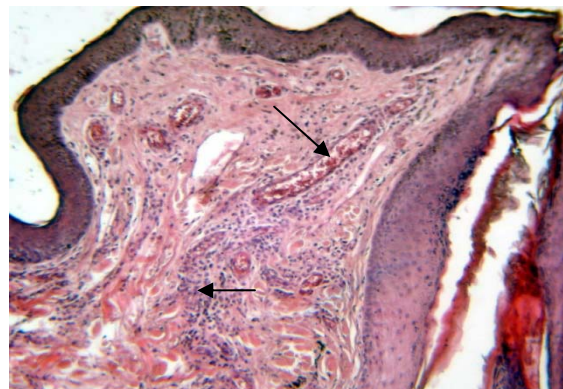
## نتایج

در موارد نکروپسی علایمی چون لاغری مفرط و سایر ضایعات نیز مشاهده شدند که منجر به کشتن با شفقت آنها گردیده بود. با توجه به غیراختصاصی بودن ضایعات ظاهری تعیین الگوهای هیستوپاتولوژیک این ضایعات می‌توانست اطلاعات جامع‌تری را در ارتباط با اتیوپاتولوژی ضایعات فراهم آورد، بدین منظور نمونه‌ها به لحاظ تعیین الگوها و تخمین فراوانی هر یک مورد ارزیابی هیستوپاتولوژیک قرار گرفتند. در مطالعه نمونه تمامی الگوهای پایه ای که ذکر آنها رفت مشاهده شدند، اگر چه فراوانی مطلق و نسبی آنها کاملاً متفاوت بود (نمودارهای ۱ و ۲). در بین الگوهای مشاهده شده الگوی اطراف عروقی بیشترین فراوانی را داشت. نمونه‌هایی که این الگو را نشان دادند تغییرات حاد مانند اتساع و پر خونی عروق درم، تورم سلول‌های آندوتلیال، خیز در درم، اسفنجی شدن اپیدرم مشاهده شد. در این الگو لوکوسیتها در داخل عروق خونی حاشیه نشینی یافته و در اطراف عروق خونی نیز تجمع یافته و در حالت مزمن تجمع لنفوسیتها، ماکروفاژها و پلاسماسل‌ها در اطراف عروق خونی مشاهده شد. اپیدرم حالت هیپرپلاستیک و درم حالت فیبروتیک داشت (نگاره ۱). پس از الگوی اطراف عروقی، الگوی درماتوز آتروفیک (AD) بیشترین فراوانی را دارا بود. تغییرات هیستولوژیک مشاهده شده در این الگو شامل آتروفی فولیکول‌ها و اپی درم همراه با هایپرکراتوز (ارتوکراتوز) بود. فولیکول‌ها معمولاً در مرحله تلوزن یا کاتاژن بوده و حالت متسع داشتند، سایر ضمایم درم مانند غدد سباسه نیز آتروفی در آنها دیده می‌شد (نگاره ۲). الگوی درماتیت ندولر یا منتشر (ND) به لحاظ فراوانی رتبه سوم را به خود اختصاص داد (نمودار ۱ و ۲). از مهمترین تغییرات هیستولوژیک مشاهده شده در این الگو می‌توان به ارتشاح منتشر یا ندولر سلول‌های التهابی در لایه‌های زیرجلدی اشاره کرد. نوع آماس نیز معمولاً گرانولوماتوز بود (نگاره ۳ و ۴). الگوی پری فولیکولیت، فولیکولیت و فرونکولوز (PFF) به لحاظ فراوانی در رتبه چهارم

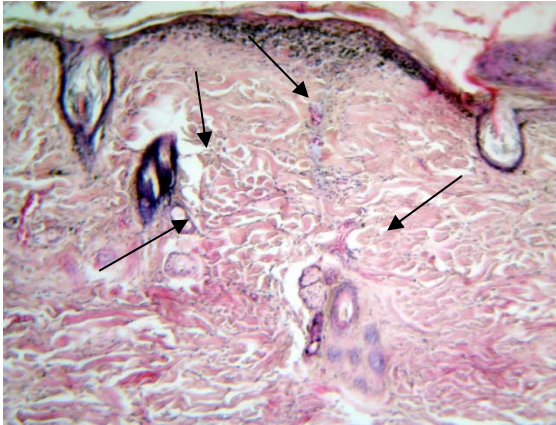
قرار گرفت (نمودار ۱ و ۲). مهمترین تغییرات هیستولوژیک مشاهده شده در این الگو شامل ارتشاح سلول‌های التهابی در اطراف، دیواره و کانال فولیکول‌های مو بوده و در موارد فرونکولوز دیواره فولیکول‌های مو توسط ارتشاح سلول‌های التهابی تخریب شده بود (نگاره ۵). الگوی درماتیت فیروزان (FD) به لحاظ فراوانی در جایگاه پنجم قرار گرفت (نمودار ۱ و ۲). در نمونه‌هایی که این الگو را نشان دادند تغییراتی مانند فیروز و تغییرات معرف درماتیت مشاهده شد (نگاره ۶). در این مطالعه الگوی درماتیت وزیکولر یا پوستولر به لحاظ فراوانی در رتبه ششم قرار گرفت (نمودار ۱ و ۲). مهمترین تغییرات هیستوپاتولوژیک مشاهده شده در این نمونه‌ها شامل وزیکول و پوستول در اپی درم بود این ضایعات وزیکولر مانند توسط مایع یا تعداد متغیری از سلول‌های التهابی بویژه نوتروفیل‌ها پر شده بودند (نگاره ۷). الگوی پانیکولیت (P) به لحاظ فراوانی در جایگاه هفتم قرار گرفت (نمودار ۱ و ۲). مهمترین تغییراتی که همراه با این الگو مشاهده می‌شود تغییرات بافت‌های زیرجلدی است. در این الگو چربی‌های زیرجلدی دچار نکروز یا یک التهاب گرانولوماتوز یا پیوگرانولوماتوز می‌شوند که ممکن است درجات متغیری از فیروز نیز مشاهده شود. فراوانی الگوی درماتیت مرزی (I) در این مطالعه آن را در جایگاه هشتم قرار داد (نمودار ۱ و ۲). از مهمترین تغییرات هیستوپاتولوژیک این الگو می‌توان به دژنراسانس آبکی سلول‌های لایه بازال اپیدرم همراه با تشکیل نوار منتشر از سلول‌های تک هسته‌ای در محل اتصال درم و اپی درم اشاره کرد. (نگاره ۸). الگوی التهاب عروقی (V) به لحاظ فراوان نسبی در جایگاه آخر قرار گرفت (نمودار ۱ و ۲). از مهمترین تغییرات هیستوپاتولوژیک مشاهده شده می‌توان به ارتشاح لوکوسیت‌ها (معمولاً نوتروفیل‌ها) در دیواره آرتریول‌ها یا ونول‌های درم یا زیرجلدی اشاره نمود (نگاره ۹).



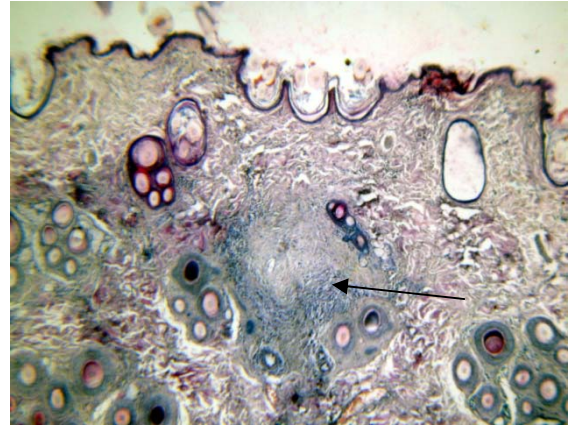
نگاره ۲- تصویر میکروسکوپیک Atrophic dermatitis. انگل دمودکس به تعداد فراوان در داخل فولیکول های متسع دیده می شود. (H&E x200).



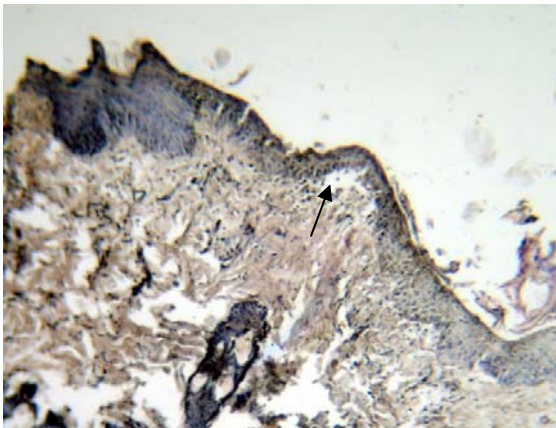
نگاره ۱- تصویر میکروسکوپیک Perivascular dermatitis به پرخونی عروق و تجمع سلول های آماسی در اطراف آنها توجه شود. (H&E x200)



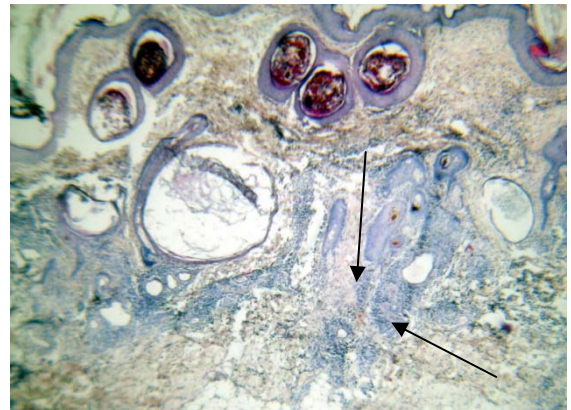نگاره ۶- تصویر میکروسکوپیک Fibrosing dermatitis  
به افزایش فراوان بافت فیبروزه همراه با تحلیل رفتن غدد ضمیمه  
در اطراف و درون فولیکول مو توجه شود. (H&E x100)



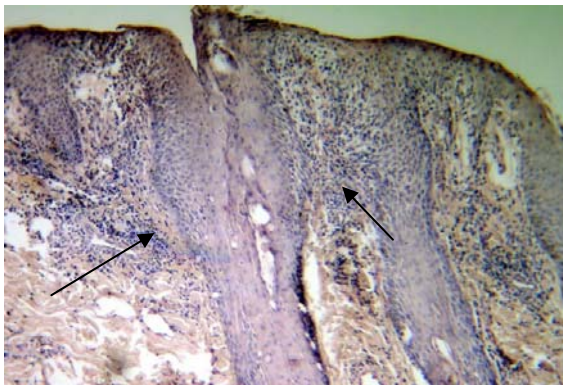
نگاره ۳- تصویر میکروسکوپیک Nodular dermatitis .  
به ندول حاوی تعداد زیاد سلول‌های آماسی توجه شود. (H&E x100)



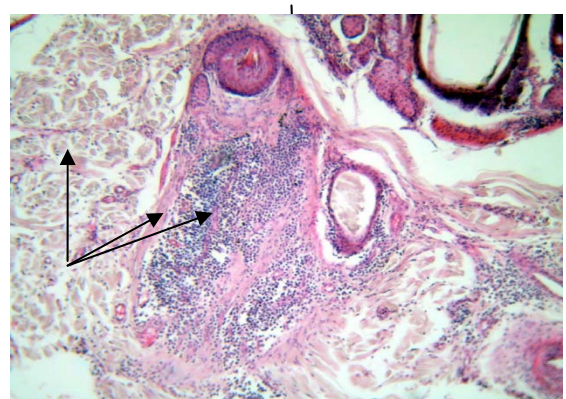نگاره ۷- تصویر میکروسکوپیک Vesicular dermatitis  
به وزیکول ایجاد شده در زیر اپیدرم توجه شود. (H&E x100)



نگاره ۴: تصویر میکروسکوپیک Diffuse dermatitis. به انتشار غیر متمرکز  
سلول‌های آماسی توجه شود. (H&E x100)



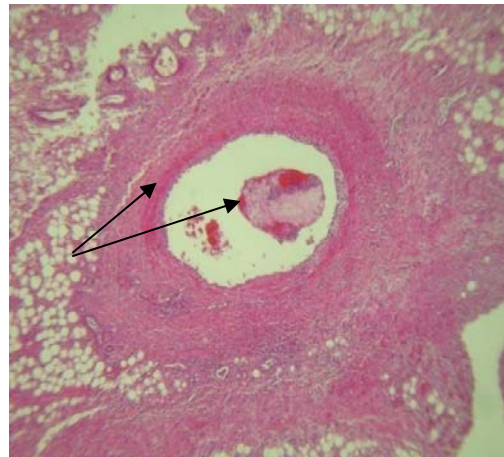
نگاره ۸- تصویر میکروسکوپیک Interface dermatitis  
به تجمع سلول‌های آماسی در حد فاصل لایه اپیدرم و درم  
توجه شود. (H&E x100)



نگاره ۵- تصویر میکروسکوپیک Perifolliculitis, Folliculitis, Furunculosis  
به فولیکول مو که پر از سلول‌های آماسی است و افزایش بافت فیبروزه  
پوست توجه شود. (H&E x100)

دخیل است (۱۶ و ۱۵). در مطالعه انجام گرفته بیشترین الگوی درماتیت، التهاب اطراف عروقی بود. یکی از مهمترین انگلهای پوست سگ‌ها دمودکس است که انواع الگوها در مورد این انگل مشاهده گردیده است. Day در سال ۱۹۹۷ ضمن بررسی هیستوپاتولوژیک ۳۲ سگ مبتلا به دمودیکوزیس، ۱۱ مورد التهاب اطراف فولیکولی، ۷ مورد التهاب مرزی دور فولیکول‌ها، ۱ مورد التهاب دیواره فولیکولی، ۱۰ مورد التهاب پارگی فولیکول‌ها، ۱ مورد التهاب ندولار و ۲ مورد بدون التهاب را گزارش نمودند (۲). Curtis و همکاران در سال ۱۹۹۵ سه مورد سگ مبتلا به ضایعات پوستی با هجوم ائوزینوفیل فراوان را بوسیله تهیه مقاطع بافتی بررسی کردند. ائوزینوفیلها در اطراف فولیکول‌ها و نیز داخل آنها گاهی با پاره کردن فولیکول‌ها همراه شده بودند (۱). در مطالعه انجام شده هیچگونه ضایعه درگیری غالب ائوزینوفیلی مشاهده نگردیده ولی موارد فراوانی از دمودیکوزیس با الگوهای مختلف مشاهده شد.

در تحقیقی که توسط Danny در سال ۱۹۹۸ در جمعیتی از سگ‌ها و گربه‌ها صورت گرفت بیشترین میزان الگوی التهاب پوستی التهاب فولیکول‌ها و پارگی آنها گزارش گردید. ولی در مطالعه ما بیشترین الگو اطراف عروقی بود. Jamieson و همکارانش در سال ۲۰۰۲ ضمن مطالعه ۱۸ سگ دچار درماتیت با الگوی پارگی فولیکولی در اطراف مقصد به این نتیجه رسیدند که ۵۰ درصد این سگ‌ها که به درمان پاسخ نمی‌دادند درگیری التهاب کولون نیز داشتند و این دو با یکدیگر رابطه دارند (۷). در یک مورد سگ مبتلا به پروتوتکوزیس (Protothecosis) عمومی ضایعات ندولار گرانولومایی چرکی در پوست حیوان مشاهده گردید (۴). همچنین ضایعات ندولار پوستی توسط مایکو باکتریهای با رشد سریع بصورت درماتیت و التهاب زیرپوستی بصورت ندولار مشاهده گردید (۱۰). در تحقیق ما ضایعات از این قبیل بخصوص فرم منتشر که در موارد شبه جذامی سگ‌ها وجود دارد می‌گردد مشاهده نشدند. در سگ‌های مبتلا به التهاب



نگاره ۹- تصویر میکروسکوپیک Vasculitis. به نکروز فیبرینوئید و افزایش قطر دیواره این رگ توجه شود (H&E x40)

## بحث

هدف از این مطالعه تعیین الگوهای پایه‌ای و رایج ضایعات غیرنئوپلاستیکی پوستی و تخمین فراوانی نسبی آنها در سگ می‌باشد اصولاً به دلیل وسعت پوست فراوانی درگیری این عضو بالا بوده و یکی از بیشترین موارد مراجعات حیوانات کوچک به کلینیک‌های دامپزشکی را تشکیل می‌دهد گاهی ضایعات التهابی پوست بیانگر بیماری‌های سیستمیک و داخلی هستند (۸ و ۱۱). به همین دلیل یافتن الگوهای پایه‌ای ضایعات التهابی پوست می‌تواند همراه با اطلاعاتی که از صاحب دام بدست می‌آید و همچنین همراه با سایر یافته‌های بالینی به تشخیص قطعی‌تر بیماری و در نهایت به درمان مؤثر بیماری کمک نماید. لیسمانیوزیس پوستی و احشایی از عوامل مهم تک‌یاخته‌ای پوستی سگ‌ها در ایجاد درماتیت با الگوهای مختلف است لیسمانیوزیس باعث ضایعه ندولر درم و زیرپوست، زخم، آتروفی و حتی التهابات پوست پلک می‌گردد (۹ و ۱۳). درماتومیوزیت (Dermatomyositis) سگ‌ها تظاهر الگوی آتروفی، التهاب اطراف عروقی و حتی ایجاد وزیکول زیر اپیدرمی را در بر دارد (۵). بیشترین الگوی التهاب فولیکول‌های مو و پارگی آنها در عفونت باکتریایی پوست سگ‌ها دیده می‌شود. استعداد نژادی در بروز انواع الگوی التهاب پوست

دارد و ادامه چنین روندی پیامد علمی همراه با اقدامات درمانی مناسب را در برخواهد داشت. شایان ذکر است که این الگو بدنبال بسیاری از عوامل آسیب رسان که ضایعات شدید به درم وارد می‌کنند و اغلب از ارزش اندکی برخوردار است.

### تشکر و سپاسگزاری

بدینوسیله از همکار بسیار عزیز و ارجمند جناب آقای دکتر سعید حصارکی و آقای مهندس عابدی که در تدوین تمامی مراحل آزمایشگاهی این مقاله بنده را یاری نمودند کمال تشکر و سپاسگزاری را دارد.

### فهرست منابع

1. Curtis, C.F, R. Bondl, A.S., Blunden, D.G. (1995): Canine eosinophilic folliculitis and furunculosis in there cases. journal of small animal practice. 36(3) : 119
2. Day, M. (1997): An immunohistochemical study of lesions of demodicosis in the dog. J Camp Pathal, journal of comparative pathology, 116(2):203-16.
3. Gerhauser, I., strohmann, L., Baumgartner, W. (2006): A case of interface perianal dermatitis in a dog. Vet pathal, 43(5): 761-4.
4. Ginel, P. (1997): Cutaneous Protothecosis in a dog. Vet Rec, 140 (25): 651-3
5. Gross, TL. Kunkle,GA., (1987): The cutaneous histology of dermatomyositis in colli dogs. Vet pathal, sage journal online. 24(1): 11-5.
6. Heimann, M. (2007): Canine hyperplastic intraepidermal pustular and suprabasal acanthalytic dermatosis with features of human pemphigus vegetans. Vet pathal, sage journal online. 44 (4): 550-5.
7. Jamieson, P.M(2002). Association between and furunculosis and colitis in the dog. J small animal practice, journal of small animal practice. 43(3): 109-14.
8. Jubb, kennedy,and Palmer,s.and Grant ,m. (2007): *Pathology of domestic animals*, 5th eth, Vol 1, 556-75.

پانکراس و یا تومورهای این اندام پاراکراتوز (Parakeratosis) و ادم داخل سلولی کراتینوسیتها همراه افزایش قند و گلوکاگون خون گزارش شده است (۵). ضایعات پوستی در دیروفیلاریازیس (Dirofilaria) سگها الگوی ندولار با مرکزیت عروقی دارد (۱۶ و ۱۵). در تحقیق انجام شده این نوع ضایعه در یک مورد از ضایعات ندولار حضور داشت. کاهش آنزیم سرمی آلفا-۱-آنتی تریپسین می‌تواند ضایعه ندولار در زیرپوست ایجاد کند (۱۷ و ۱۶ و ۱۵). معمولاً الگوی وزیکولار و پوسچولار در ضایعات خودایمی درگیر کننده پوست مانند انواع پمفیگوسها (Pemphigus) لوپوسها (Lupus) و از این قبیل مشاهده می‌گردد (۶). در تحقیق حاضر این الگو فقط ۵ درصد را شامل می‌شود (۳).

لازم به ذکر است مورس در سال ۱۹۹۹ طی تحقیقاتش اعلام کرد که وسکولیت جلدی حالتی از اختلالات پوستی است که عموماً به صورت نادر و کمیاب بوده و تشخیص این عارضه التهاب پوستی از سایر الگوهای ضایعات غیرنئوپلاستیک پوستی بهتر و راحت‌تر می‌باشد (۱۲). جالب اینکه بیماری‌های خودایمی و نیز دمودیکوزیس از عوامل مهم ایجاد الگوی درماتیت مرزی هستند (۲ و ۳). ضایعات مرزی ممکن است همراه آتروفی فولیکولی باشد. در مواردی ضایعات مرزی بدون وجود ایمونوگلوبولین با کمپلمان‌ها در ناحیه درم و اپی درم مشاهده شده است که در این صورت علت چنین ضایعاتی مشخص نیست. در مطالعه ما ضایعات درماتیت مرزی فقط ۲ درصد را شامل می‌گردید که علت آن مشخص نگردیدند (۱۴). با ارزیابی موارد مذکور در این مطالعه می‌توان مطابقت الگوهای بدست آورده را با موارد گزارش شده در بررسی سایر محققین مثبت ارزیابی کرد. بی‌گمان این الگوها به تدوین برنامه ای جهت بررسی شیوع ضایعات مختلف با عوامل متعدد در یک منطقه کمک شایانی خواهد نمود. ما پیشنهاد می‌کنیم نظم بدست آمده در الگوهای ارائه شده در تشخیص ضایعات پاتولوژیکی و تفکیک آنها از یکدیگر نیز کاربرد قابل توجهی

9. Koutinas, A.F. (1999): Clinical consideration on canine visceral leishmaniosis in Greece. *J. Am. Animal Hosp Assoc, journal of the American animal hospital association* .35 (5): 376-83.
10. Lemarie, S.L. (1999): Mycobacterial dermatitis. *Vet clin North Am Small Anim pract*, 29 (6): 1291-301.
11. Mc Gavin, M.D, Zachary, J.f. (2007). *Pathologic basis of veterinary disease*, 4th eth, 1107-73
12. Morris, D., Beale, K. (1999): Cutaneous vasculitis and vasculopathy . *Vet clin North Am Small Anim pract*, 29 (6): 1325-35.
13. Pumarola, M., Brevik, L. (1991): Canine Leishmaniosis assoaciated with systemic vasculitis in two dogs. *Journal of comparative pathology*. 105 (3): 279-86.
14. Rachid, M., Demaula, C. (2003). Concurrent follicular dysplasia and interface dermatitis in Boter dogs. *Vet Dermatol*, 14 (3): 159-66.
15. Scott, D. (1979): Nodular skin disease associated with dirofilaria immitis infection *Cornell vet*, 69 (3): 233-40.
16. Scott, D., Paradis, M. (1990): A survey of canine and feline skin disorders seen a university practice. *Can vet J, the Canadian veterinary journal*. 31(12): 830-836.
17. Torres, S. (1999): sterile nodular dermatitis in dogs. *The veterinary clinics of North America, journal of small animal practice*. 29 (6): 1311-23.